

## 眼科検査

### 視力

裸眼または矯正視力を測定します。

### 眼圧

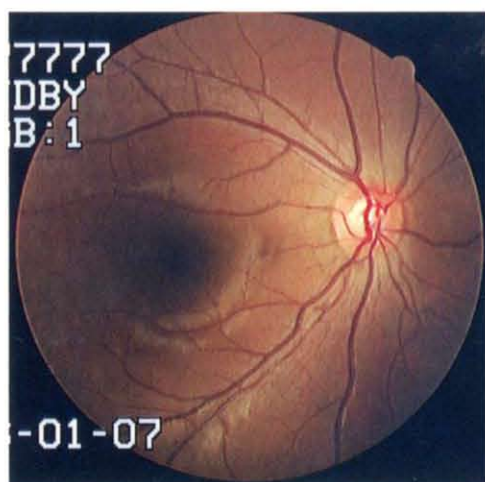
眼圧は緑内障、高眼圧症の検査です。眼圧が正常であっても緑内障である場合があります、近年はこの正常圧緑内障が増加傾向にあります。

### 眼底

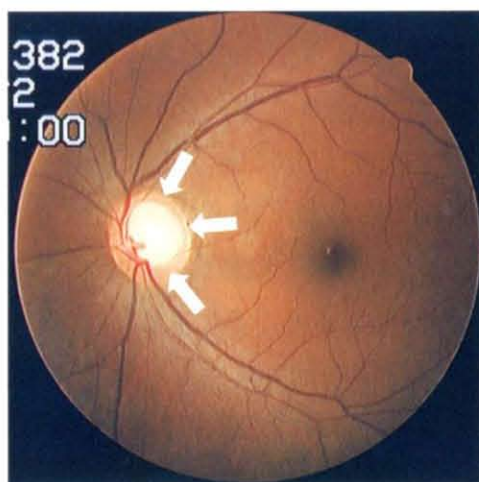
網膜、視神経乳頭、脈絡膜などにみられる眼科疾患ばかりでなく、糖尿病、高血圧、動脈硬化といった全身的な疾患の判定にも有用です。

特に失明につながる緑内障の疑いがあれば、眼科専門医による精密検査が必要です。

### 眼底写真



正常眼底



乳頭陥凹拡大

視神経乳頭部(矢印)の陥凹拡大がみられると、緑内障を疑います

## 聴力検査

### 難聴度

一般的に加齢とともに低下します。聴力の平均は-10～+20dBですが、通常1000Hzで30dB、4000Hzで40dBの音が聞こえれば正常です。